doi：10.16118/j.1008－0392.2018.05.015

·临床研究·

后外侧微创入路与后外侧常规入路行高龄双极头人工髋关节置换术的比较

丛锐军[1]，张璨韫[2]，王　苗[1]，宋　雨[1]，陶　坤[1]

(1. 同济大学附属第十人民医院骨科，上海　200072；2. 上海长征医院影像科，上海　200003)

【摘要】**目的**　比较后外侧微创入路和传统髋关节后外侧入路进行人工髋关节双极头置换的差异。**方法**　32 例双极头髋关节置换随机分成两组，实验组($n=15$)采用后外侧微创入路，对照组($n=17$)采用传统髋关节后外侧入路。观察对比两组患者术中出血量、围手术期失血量、手术时间、切口长度、SF-36 评分、Harris 评分、VAS 评分、止痛药使用量、切口周围感染、假体周围感染、深静脉栓塞、肺栓塞、假体位置不良、脱位、假体松动发生率等指标差异。**结果**　实验组患者的切口长度、手术时间、术中出血量和围手术期出血量明显低于对照组，差异有统计学意义。实验组在术后第 2 周的 Harris 评分、SF-36 评分显著高于对照组，差异有统计学意义($P<0.05$)。两组均未出现感染等术后并发症。**结论**　后外侧微创入路较传统的后外侧入路具有微创、术后恢复快，围手术期镇痛药使用量较少等优势，但较长的学习曲线和更有限的手术视野对术者团队带来了巨大挑战，需要有更多的数据和更长的随访对这一术式给予评价。

【关键词】髋关节置换；入路；切口；微创；外旋肌群

【中图分类号】R68　【文献标志码】A　【文章编号】1008－0392(2018)05－0077－06

Comparison of posterolateral minimally invasive approach with conventional posterolateral approach for bipolar artificial hip replacement in elderly patients: a randomized controlled clinical trial

CONG Rui-jun[1], *ZHANG Li-yun*[2], *WANG Miao*[1], *SONG Yu*[1], *TAO Kun*[1]

(1. Dept. of Orthopedics, Tenth People's Hospital, Tongji University, Shanghai 200072, China; 2. Dept. of Medical Imaging, Shanghai Changzheng Hospital Affiliated to Second Military University, Shanghai 200003, China)

【**Abstract**】**Objective**　To compare the posterolateral minimally invasive approach with conventional posterior-lateral approach for bipolar artificial hip replacement in elderly patients. **Methods**　Thirty two patients aged 60－80 years scheduled to undergo bipolar artificial hip replacement were divided into two groups randomly. The posterolateral minimally invasive approach was applied in 15 patients (study group) and the conventional posterior-lateral approach was used in 17 patients (control group). The volume of intraoperative blood loss, surgery time, length of incision, SF-36 score, Harris score, VAS score, amount of analgesic, infection of incision, infection around the prosthesis, deep vein thrombosis, pulmonary embolism, prosthetic cacothesis, dislocation, aseptic loosening were recorded and compared between two groups. **Results**　The length of incision, surgery time, the volume of

收稿日期：2017－12－29
基金项目：同济大学附属第十人民医院临床三年行动项目基金(DSCT350－006)
作者简介：丛锐军(1983—)，男，主治医师，讲师，博士.E-mail：crjg@163.com
通信作者：陶　坤.E-mail：doctk@163.com

intraoperative blood loss in study group were significantly lower than those in control group(P<0.05). The Harris score and SF-36 score on the second week after the operation in study group were significantly higher than those in control group(P<0.05). No severe complications were found in both groups. **Conclusion** Compared to conventional posterior-lateral approach, the posterolateral minimally invasive approach in hip arthroplasty has advantage of less invasiveness during surgery, quicker rehabilitation after operation, the less use of the analgesics. But more data and longer follow-up are needed for evaluation of this approach.

【Key words】 hip arthroplasty; approach; incision; minimally invasive; external rotators

双极头人工髋关节置换手术广泛应用于各种髋关节疾病,目前该手术存在多种手术入路。后外侧入路作为最常用的手术入路为大多数关节外科医生所接受,该入路暴露充分,视野清晰,术中假体安放空间较大,学习曲线较短,但同时该术式暴露过程中需切断外旋肌群,部分手术甚至伤及股方肌表面血管,影响关节周围血供和围手术期出血量,增加临床用血,切口较长带来恢复周期和住院时间的延长,而后方关节囊切除和正常肌肉解剖结构的改变,除增加后脱位的几率外,对远期关节磨损的影响存在争议[1]。Penenberg 等[2]改良并报道了后外侧微创(posterolateral minimally invasive approach)入路体现了减少软组织破坏,减少出血量,保留关节囊和外旋肌群减少恢复和住院时间等设计理念,但较长的学习曲线对术者提出了更高的要求。对于初学者手术视野的限制,以致假体安装困难、假体前倾角放置不正确、神经损伤风险增加,限制了该术式的推广。通过文献检索和会议交流,目前国内没有针对这一入路的大样本病例研究,同济大学附属第十人民医院骨科中心开展后外侧微创双极头人工髋关节置换手术,并针对这一术式和传统入路的差异设计了随机临床对照试验。

1 资料与方法

1.1 一般资料

2013 年 9 月—2014 年 9 月,本中心实施双极头人工髋关节置换的 32 例患者,其中 15 例采用后侧 SPPUR 入路(实验组),17 例采用后侧常规入路(对照组)。纳入标准:(1) 年龄 60~80 岁,男女不限;(2) 初次髋关节置换者;(3) 体质量指数(body index mass, BMI)低于 30 kg/m^2;(4) 有髋关节置换指征的股骨头坏死、骨性关节炎、股骨颈骨折患者。排除标准:(1) 合并糖尿病、代谢综合征、血友病等影响手术预后的内科疾病的病例;(2) 既往髋部感染、骨折畸形愈合、内固定手术等病例;(3) BMI 高于 30 kg/m^2;(4) 认知功能障碍、不能配合实验者;(5) 其他疾病不能耐受手术者;(6) 复杂髋关节疾病,如骨性关节炎合并Ⅳ度先天性髋关节发育不良患者,影响手术操作者。各组患者的一般情况和基线齐性见表 1,各组年龄、性别、病因等基线数据差异无统计学意义。

表 1 各组病例基本资料

Tab.1 The basic information of two groups

项目	实验组	对照组	t	P
年龄/岁	67.80±11.61	67.24±8.51	0.158	0.875
男性患者	5.00	5.00	0.057	0.811
BMI/(kg·m^{-2})	25.26±3.72	25.47±3.27	0.869	0.166
股骨颈骨折	2	1		
股骨头坏死	2	2		
骨关节炎	11	12		
术前 Harris 评分/分	28.60±9.79	30.14±8.67	0.811	0.241

1.2 手术方法

实验组采用双极生物假体及后外侧微创入路专用手术器械,对照组采用进口双极头生物假体系统,两组均采用全身麻醉,由同一组医生完成。后外侧微创手术方法:侧卧位,术侧肢体向上,大转子上方入路,起于大粗隆顶点,向上沿股骨轴线延伸 6~8 cm。切开皮肤及深筋膜,向后牵开臀大肌,向前牵开臀中肌,沿臀小肌与梨状肌间隙平行主切口方向切开关节囊,按术前设计的位置完成股骨颈截骨,髓腔锉成型后植入假体[3],见图 1。对照组采用经典后外侧入路完成关节置换。

1.3 围手术期处理

术前预防性使用头孢呋辛 2.26 g 一次,围手术

期不再使用抗生素。术前指导患者适应性功能锻炼，均不放置引流，术后第 1 天下地行走并指导患者功能锻炼。术后立即拍摄双髋正位片，患髋侧位 X 线片。记录术后 6、12、24 h 镇痛药使用量和术前、术后 24 h VAS 评分，是否使用吗啡由患者疼痛评分决定并由同一组护理人员评价、给药。两组采用相同的物理和药物方法预防深静脉血栓。

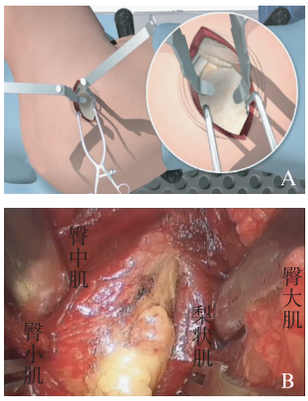

图 1　后外侧微创手术入路

Fig.1　Posterolateral minimally invasive approach

A：手术设计切口自大粗隆上方沿股骨长轴方向延伸 6~8 cm，延臀小肌与梨状肌间隙平行主切口方向进入关节囊；B：术中可见专用拉钩向后方牵开臀大肌，向前方牵开臀中肌，臀小肌与梨状肌切口能清楚显露股骨颈基底部，截骨方向根据股骨颈和梨状窝判断，术中不需要关节脱位

1.4　指标的观察

手术时间由盲法控制的统计人员完成记录，并记录术中出血量，术前、术后第 3 天红细胞压积差值，围手术期失血量的计算应用 Gross 方程[4]：失血量（blood loss，BL）= PVB×（Hct 术前－Hct 术后），和 Nadler-Hidalgo-Bloch[5] 方程：患者血容量（patient blood volume，PVB）= K1×身高 height（m）3+K2×体质量（kg）+K3（男性：K1 = 0. 366 9、K2 = 0. 0321 9、K3 = 0. 604 1，女性：K1 = 0. 356 1、K2 = 0. 033 08、K3 = 0. 183 3）以切开皮肤到缝合完毕作为计时标准。切口长度为术后 2 周拆除缝合线时测量得到的伤口长度。实验者单盲统计非骨折患者术前、术后 2 周、6 周的 Harris 评分，所有患者术前、术后 2 周、6 周的 SF-36 评分（综合 8 个子项后递归到 0~100 分值参与研究）。统计术后所有并发症的发生率，主要包括切口周围感染、假体周围感染、深静脉栓塞、肺栓塞、假体位置不良、脱位、假体松动等。

1.5　伦理学

本实验由我院伦理委员会批准并监督执行，患者及家属均签订知情同意书，并允许随时退出。实验未增加患者负担，未对患者造成额外伤害。因系老年患者均告知全髋关节置换与半髋关节置换之间的区别与各自优势，患者选择半髋关节置换者入组。

1.6　统计学处理

计量资料如 Harris 评分采用 $\bar{x}\pm s$ 表示，方差齐的使用两组样本 t 检验统计分析，计数资料采用卡方检验。样本量估计，根据样本量估计公式 $n_1 = n_2 = 2\left[\frac{(t_\alpha + t_\beta)\sigma}{\delta}\right]^2$，设计检验效能≥0. 7，总体均数≥组间差值 5 倍，样本量应不小于 12 例，为避免实验脱漏，样本量规定为各组不低于 15 例患者，采用计算机辅助随机数法分组，实验对术者单盲。P<0. 05 为差异有统计学意义。

2　结　　果

2.1　两组临床指标比较

实验组患者的切口长度（图 2）、手术时间、术中出血量和围手术期出血量明显低于对照组，差异有统计学意义（P<0. 05）。实验组在术后第 2 周的 Harris 评分、SF-36 评分显著高于对照组，差异有统计学意义。术后 6 周，各组间评分差异无统计学意义（P>0. 05），见表 2。

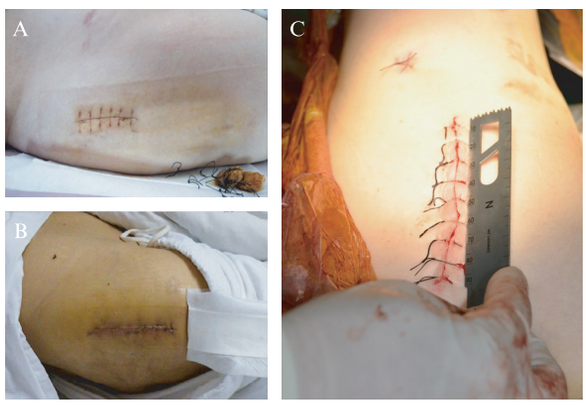

图 2　术后切口情况

Fig.2　The incisionof postoperation

拆线时关节周围肿胀消失，此时测量的切口长度能更准确的反应真实情况，大体观察，后外侧微创手术入路较传统入路较小，切口周围敷贴的痕迹直观的反应了切口的差异；A：实验组采用后外侧微创入路，切口位于大粗隆上方，平行大粗隆方向长度为 6~8 cm；B：改良的传统入路，即使尽量控制切口长度，由于切除外旋肌群的需求，大粗隆水平的切口是必须的，长度为 10~12 cm；C：缝合结束时测量后侧微创入路手术切口长度

表 2　术后组间统计差异
Tab.2　The statistical analyze between 2 groups

项目	对照组	实验组	t	P
切口长度/cm	15.27±1.83	8.47±1.13	11.29	0.000
术中出血量/ml	296.58±156.74	208.61±36.38	2.10	0.044
围手术期出血量/ml	949.85±154.89	845.88±108.26	2.24	0.033
手术时间/min	64.80±7.02	55.93±7.54	3.55	0.001
SF36 评分/分				
术前	49.13±9.97	51.00±9.33	0.12	0.907
术后 2 周	67.07±3.47	70.00±3.61	2.16	0.039
术后 6 周	72.33±1.68	72.73±1.58	0.86	0.396
Harris 评分/分				
术前	30.14±8.67	28.60±9.79	0.24	0.811
术后 2 周	37.37±8.54	37.62±10.04	3.22	0.003
术后 6 周	83.01±3.57	76.17±3.44	0.99	0.329
吗啡使用量/mg				
6 h	6.00±4.71	6.33±3.52	0.32	0.754
12 h	8.67±7.19	4.33±4.58	2.02	0.052
24 h	7.33±4.58	5.33±4.81	1.43	0.164
总量	22.00±10.49	16.00±5.73	2.09	0.045
VAS 评分/分				
术前	5.13±2.50	4.93±2.60	0.06	0.955
术后	4.13±1.60	5.20±2.40	1.17	0.252

2.2　两组并发症比较

截止实验结束各组均未观察到感染、脱位、深静脉血栓和假体周围骨折等并发症。术后 X 线射片各组假体位置均满意,见图 3,无因假体位置翻修的病例。

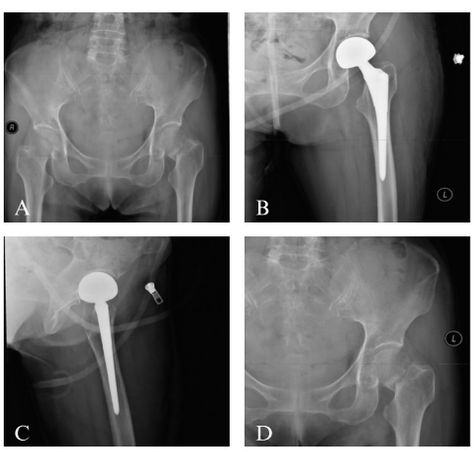

图 3　围手术期髋关节摄片
Fig.3　The radiology of the hip

A: 术前骨盆平片提示股骨颈骨折(头下型);B、C: 关节置换术后正、侧位片,提示人工关节位置可,后外侧微创入路不影响集体置入;D: 髋关节正位片,提示骨折是唯一的病变,不合并髋臼侧的病损,不需要处理髋臼

3　讨　　论

后路微创髋关节置换术,较传统的后外侧入路髋关节置换术更强调从肌间隙进入关节,有较少的软组织干扰,特别是保留了外旋肌群,对恢复髋关节原始的力学特征有较大优势。单就切口长度分析,后外侧微创入路和微创入路较传统人工关节前、后入路均具有明显优势,与国内外的文献观点一致[1,6-9]。虽然 Goldstein 入路[10]和 Hardinge 入路等小切口(MIS)入路改良了原有切口长度,但这仅限于皮肤切口,暴露过程中依然要切断外旋肌群,切除后方关节囊,并没有实现全面的微创[8,11-12]。后外侧微创入路由梨状肌和臀小肌间隙进入关节,注重保留关节囊,一方面,软组织创伤较轻,最大程度的恢复了关节周围软组织的解剖特征,术后关节功能恢复较快,另一方面,对关节囊上的本体感觉神经感受器破坏轻微,有利于关节感觉和运动功能的重塑[3]。术后 2 周,Harris 评分、SF-36 评分展示了后外侧微创入路在关节术后的快速恢复和更好的患者满意度方面较传统入路的显著优势。对关节囊的保留并缝合是本术式实现快速康复的重要保证,类似的术式如直接前侧入路有与我们相似的主张,这一主张在国内外日渐受到重视[13]。

后外侧微创微创入路与传统入路相比,术中和围手术期出血量存在显著差异,此前一些微创入路与传统入路的比较研究此结果存在争议[9,14-16]。后外侧微创入路在暴露过程中软组织损伤较小,导致在术中的显性出血较少,这在 Chow 等[3]的研究中得到证实。双极头关节置换术中出血主要集中在股骨颈截骨和股骨髓腔成型阶段,即使是股骨颈骨折的患者,在截骨和成型时依然会有大量出血,熟练地操作并尽量减少该步骤的时间是减少术中出血量的重要保证,术前手术设计、等比列髋关节射片和测量对缩短该操作具有意义。

无痛关节置换是近年来关注的焦点,髋关节疾病在静息状态下的 VAS 评分较低,因此术前和术后两组的 VAS 评分均无法客观反映关节疼痛的改善[17]。本研究术后无论是后外侧微创入路组和传统入路组,患者的 VAS 评分均在 6 分以下,疼痛均在可以耐受的范围内。吗啡使用量在各个时间点差异均没有统计学意义,与患者的接触发现,更多的患

者愿意忍受疼痛而不愿意使用曲马多、吗啡等镇痛药,这与教育宣讲不足和患者对镇痛药物的畏惧有关。在吗啡使用总量统计中,本研究发现对照组的使用量超过了后外侧微创入路组,并具有统计学意义($P<0.05$),这说明局部肌肉和关节囊的保留对减少早期功能锻炼引发的疼痛是有意义的,同样的累计用量与各时间点用量的差异,反应了扩大本实验样本量的意义,更多中心的数据对围手术期疼痛控制是有意义的。

在本实验过程中没有遇到感染、脱位、深静脉血栓等并发症,没有患者因假体位置不良而翻修,而外旋肌群和关节囊的保留是否会在远期降低假体的磨损和髋臼侵蚀的发生率,相信更大样本量的实验更长期的随访会带来更多的信息。

根据 Murphy 等[18]的经验,后外侧微创入路组切口较小,暴露不如传统入路充分,特别是放置假体前倾角的参考辨识非常困难,因此该术式的学习曲线较长,术前需做充分的分析测量,学习阶段使用模板技术和三维 CT 重建对准确安放假体是有帮助的,本研究未使用模板技术,术前常规行髋关节三维 CT 重建。复位相对困难是后外侧微创入路的另一个特点,要求术者团队的熟练配合,一些复位技巧的掌握是必要的。但是这些困难并没有增加假体安放角度的差错率和术中假体周围骨折的发生率,不会增加额外的手术时间,而后外侧微创入路的暴露和缝合节约了整体手术时间,与传统入路差异显著有统计学意义。

笔者所在的中心在学习曲线和实验中没有遇到前外侧微创入路中常见的假体位置不良,国外有报道称早期开展前外侧微创入路时容易出现股骨和大粗隆骨折[6,19-21],但没有类似报道出现在后外侧微创入路相关的研究中。后者是否能避免前外侧微创入路的不足,需要更多的样本量的多中心实验证实。

总之,后外侧微创入路较传统的后外侧入路具有微创、术后恢复快,围手术期镇痛药使用量较少等优势,但较长的学习曲线和更有限的手术视野对术者团队带来了巨大挑战,需要有更多的数据和更长的随访对这一术式给予评价。

【参考文献】

[1] ABBAS K, MURTAZA G, UMER M, et al. Complications of total hip replacement[J]. J Coll Physicians Surg Pak, 2012,22(9): 575-578.

[2] PENENBERG B L, BOLLING W S, RILEY M. Percutaneously assisted total hip arthroplasty(PATH): a preliminary report[J]. J Bone Joint Surg Am, 2008,90(Suppl 4): 209-220.

[3] CHOW J, PENENBERG B, MURPHY S. Modified micro-superior percutaneously-assisted total hip: early experiences & case reports[J]. Curr Rev Musculoskelet Med, 2011,4(3): 146-150.

[4] GROSS J B. Estimating allowable blood loss: corrected for dilution[J]. Anesthesiology, 1983,58(3): 277-280.

[5] NADLER S B, HIDALGO J H, BLOCH T. Prediction of blood volume in normal human adults[J]. Surgery, 1962,51(2): 224-232.

[6] JEWETT B A, COLLIS D K. High complication rate with anterior total hip arthroplasties on a fracture table[J]. Clin Orthop Relat Res, 2011,469(2): 503-507.

[7] MOUILHADE F, MATSOUKIS J, OGER P, et al. Component positioning in primary total hip replacement: a prospective comparative study of two anterolateral approaches, minimally invasive versus gluteus mediushemimyotomy[J]. Orthop Traumatol Surg Res, 2011,97(1): 14-21.

[8] ZAWADSKY M W, PAULUS M C, MURRAY P J, et al. Early outcome comparison between the direct anterior approach and the mini-incision posterior approach for primary total hip arthroplasty: 150 consecutive cases[J]. J Arthroplasty, 2014,29(6): 1256-1260.

[9] JACQUOT F, AIT MOKHTAR M, SAUTET A, et al. The mini postero-postero-lateral mini incision in total hip arthroplasty[J]. Int Orthop, 2013,37(10): 1891-1895.

[10] GOLDSTEIN W M, BRANSON J J, BERLAND K A, et al. Minimal-incision total hip arthroplasty[J]. J Bone Joint Surg Am, 2003,85-A Suppl 4: 33-38.

[11] PARRATTE S, PAGNANO M W. Muscle damage during minimally invasive total hip arthroplasty: cadaver-based evidence that it is significant[J]. Instr Course Lect, 2008,57: 231-234.

[12] MENEGHINI R M, PAGNANO M W, TROUSDALE R T, et al. Muscle damage during MIS total hip arthroplasty: Smith-Petersen versus posterior approach[J]. Clin Orthop Relat Res, 2006,453: 293-298.

[13] 刘蕊,田梅梅,尹小兵,等.基于快速康复外科理念的多学科协作模式缩短髋膝关节置换术前禁食时间的应用研究[J].同济大学学报(医学版),2017,38(3):98-102.

[14] BERSTOCK J R, BLOM A W, BESWICK A D. A systematic review and meta-analysis of the standard versus mini-incision posterior approach to total hip arthroplasty[J]. J Arthroplasty, 2014,29(10): 1970-1982.

[15] DIENSTKNECHT T, LURING C, TINGART M, et al. Total hip arthroplasty through the mini-incision(Micro-hip) approach versus the standard transgluteal (Bauer) approach: a prospective, randomised study [J]. J Orthop Surg(Hong Kong), 2014,22(2): 168-172.

[16] DELLA VALLE C J, DITTLE E, MORIC M, et al. A prospective randomized trial of mini-incision posterior and two-incision total hip arthroplasty[J]. Clin Orthop Relat Res, 2010,468(12): 3348-3354.

[17] YOUNG A C, BUVANENDRAN A. Pain management for total hip arthroplasty [J]. J Surg Orthop Adv, 2014,23(1): 13-21.

[18] MURPHY S B. Total hip arthroplasty using the superior capsulotomy technique[J]. Instr Course Lect, 2013,62: 245-250.

[19] BERTIN K C, ROTTINGER H. Anterolateral mini-incision hip replacement surgery: a modified Watson-Jones approach[J]. Clin Orthop Relat Res, 2004(429): 248-255.

[20] BERGER R A. Mini-incision total hip replacement using an anterolateral approach: technique and results [J]. Orthop Clin North Am, 2004,35(2): 143-151.

[21] POGLIACOMI F, DE FILIPPO M, PARASKEVOPOULOS A, et al. Mini-incision direct lateral approach versus anterior mini-invasive approach in total hip replacement: results 1 year after surgery[J]. Acta Biomed, 2012,83(2): 114-121.

(上接第 27 页)

[19] FILIZ F BOLUKBAS, CENGIZ BOLUKBAS, HATICE Y BALABAN, et al. Intrahepatic cholestasis of pregnancy: spontaneous *vs* in vitro fertilization[J] Euroasian J Hepato-gastroenterol, 2017,7(2): 126-129.

[20] 何惠,刘基铎,周迎春,等.ROC 曲线评价 AFU 及 AFP 对原发性肝癌的诊断价值[J].国际检验医学杂志,2006,27(2): 118.

[21] SONG X, VASILENKO A, CHEN Y, et al. Transcriptional dynamic sofbile salt export pump during pregnancy; mechanisms and implications intrahepatic cholestasis of pregnancy[J]. Hepatology, 2014, 60: 1993-2007.

[22] ROMITO I, GULINO F A, LAGANÀ A S, et al. Renal and hepatic functions after A week of controlled ovarian hyperstimulation during in vitro fertilization cycles[J]. J Fertil Steril, 2017,11(1): 15-19.

[23] GIUGLIANO E, CAGNAZZO E, PANSINI G, et al. Ovarian stimulation and liver dysfunction: is a clinical relationship possible. A case of hepatic failure after repeated cycles of ovarian stimulation[J]. Clin Exp Reprod Med, 2013,40(1): 38-41.

[24] CHEN C D, WU M Y, CHEN H F, et al. Relationships of serum pro-inflammatory cytokines and vascular endothelial growth factor with liver dysfunction in severe ovarian hyper stimulation syndrome[J]. Hum Reprod, 2000,15(1): 66-71.